

● 中医伤科 ●

引用:贺景源,胡辉煌,徐无忌. OVCF 患者正骨手法后 PVP 术中不同穿刺路径的疗效观察[J]. 湖南中医杂志, 2023, 39(5):62-66.

OVCF 患者正骨手法后 PVP 术中 不同穿刺路径的疗效观察

贺景源,胡辉煌,徐无忌

(湖南中医药大学,湖南 长沙,410208)

[摘要] 目的:观察过伸按压手法复位后经皮椎体成形术(PVP)术中不同穿刺路径治疗骨质疏松性胸腰椎压缩性骨折(OVCF)的临床疗效及安全性。方法:将 OVCF 并行 PVP 术治疗的患者 60 例随机分为治疗组和对照组,每组各 30 例。所有患者术前均行过伸按压手法,治疗组术中采用改良穿刺路径,对照组采用经典穿刺路径。比较 2 组治疗前后疼痛视觉模拟量表(VAS)评分、Cobb 角变化情况及术后骨水泥在骨折线内弥散程度、术中骨水泥渗漏率及术后椎体前缘高度恢复率,并评定综合疗效。结果:优良率治疗组为 83.33%(25/30),对照组为 60.00%(18/30),差异有统计学意义($P<0.05$)。2 组 VAS 评分治疗前后组内比较及治疗后组间及差值比较,差异均有统计学意义($P<0.01$)。治疗组治疗后骨水泥在骨折线内弥散良好程度以及术中骨水泥渗漏率均优于对照组($P<0.05$),但术后椎体高度恢复率、Cobb 角比较,差异均无统计学意义($P>0.05$)。结论:过伸按压手法复位后使用改良穿刺路径的 PVP 术具有较好的临床疗效,能显著缓解 OVCF 所致的疼痛、改善生活及工作能力、恢复伤椎形态等,值得临床推广与应用。

[关键词] 骨质疏松性胸腰椎压缩性骨折;经皮椎体成形术;正骨手法;穿刺路径

[中图分类号] R274.9 **[文献标识码]** A **DOI:** 10.16808/j.cnki.issn1003-7705.2023.05.015

骨质疏松症是最常见的老年性疾病,而骨质疏松性胸腰椎压缩性骨折(osteoporotic vertebral compression fracture, OVCF)是骨质疏松症患者的常见并发症之一,此类患者常伴有明显的腰背部疼痛、活动受限、翻身行走障碍等,严重者会造成腰背后凸畸形,严重影响患者生活质量^[1]。西医治疗多以保守治疗为主,如抗骨质疏松药物、绝对卧床休息、理疗、镇痛药物等,但疗效不佳,且治疗周期较长^[2-3]。经皮穿刺椎体成形术(PVP)具有切口小、安全性高、疼痛程度轻、恢复快等优点,是目前临床治疗 OVCF 患者的有效手段^[4]。研究表明,骨水泥在骨折线内的弥散程度可直接影响到 PVP 的疗

效^[5]。骨水泥的弥散程度主要与患者自身骨质疏松的程度和术中穿刺位置有关^[6-7]。但选择何种穿刺路径效果最佳,目前临床尚无统一论。基于此,本研究选取 OVCF 患者 60 例,探讨手法复位后 PVP 术中不同穿刺路径对 OVCF 患者疼痛程度及生命质量的影响,现报告如下。

1 临床资料

1.1 一般资料 选择 2022 年 1 月至 2022 年 12 月于湖南中医药大学第二附属医院脊柱二科就诊的 60 例 OVCF 并行 PVP 术治疗的患者,将其随机分为治疗组和对照组,每组各 30 例。治疗组中,男 10 例,女 20 例;平均年龄(76.93±6.97)岁;平均病

基金项目:湖南省教育厅科学研究重点项目(21A0249);湖南省自然科学基金面上项目(2022JJ30449);湖南省中医药科研计划重点项目(2021201);湖南中医药大学中医学一流学科开放基金(2022ZYX25)

第一作者:贺景源,男,2020 级硕士研究生,研究方向:脊柱脊髓疾患的中西医结合防治

通信作者:徐无忌,男,医学博士,主任医师,硕士研究生导师,研究方向:脊柱脊髓疾患的中西医结合防治, E-mail: Xuwuji1@126.com

程(3.73±3.03)d;椎体分布:T₇1例、T₁₀2例、T₁₁1例、T₁₂7例、L₁13例、L₂2例、L₄4例。对照组中,男8例,女22例;平均年龄(76.60±6.93)岁;平均病程(4.33±4.10)d;椎体分布:T₈1例、T₁₁4例、T₁₂9例、L₁10例、L₂2例、L₃2例、L₄2例。2组一般资料比较,差异无统计学意义($P>0.05$),具有可比性。本研究经湖南中医药大学第二附属医院医学伦理委员会批准。

1.2 诊断标准 符合《中国骨质疏松性骨折诊疗指南(骨质疏松性骨折诊断及治疗原则)》^[8]中的有关诊断标准。1)病史。有骨质疏松骨折史或轻微外伤史;2)症状。持续胸背、腰背疼痛,平卧休息时疼痛可减轻或消失,体位改变时疼痛加重;3)体征。胸腰部活动受限,骨折责任椎压痛、叩击痛;4)辅助检查。骨密度测定: t 值 $\leq -2.5SD$ 即可诊断为骨质疏松;X线提示胸腰椎椎体有楔形改变,或“双凹征”;MRI检查:T₁加权像为低信号,T₂加权像为高信号,确定椎体骨水肿,提示为新鲜压缩性骨折。

1.3 纳入标准 1)符合上述诊断标准;2)65岁 \leq 年龄 \leq 85岁;3)进行性、难治性或者疼痛无法缓解的急性胸腰椎压缩性骨折(椎体骨折2周内为新鲜骨折,属于急性期);4)单个椎体骨折;5)胸椎椎体 $\geq T7$;6)骨密度检查提示骨质疏松;7)接受PVP手术治疗;8)患者知情同意,并自愿签署知情同意书。

1.4 排除标准 1)继发性骨质疏松所致的胸腰椎压缩性骨折;2)存在其他严重内科疾病或者凝血功能障碍不能手术者;3)椎体爆裂性骨折、各种病理性骨折,如肿瘤、结核、感染等;4)CT、MRI检查见脊髓或神经根受损或有神经受压症状及体征;5)经CT检查见椎体后壁骨皮质欠完整或发现椎管内部分占位;6)先天性脊柱畸形严重脊髓神经损伤者。

2 治疗方法

2.1 术前准备 所有患者均采用单侧穿刺法,椎体成形系统(创生医疗器械有限公司,生产批号:220531902);聚甲基丙烯酸甲酯骨水泥(贺利氏公司,生产批号:62870021)。手术均由同一手术组医师完成。

2.2 过伸按压手法复位 所有患者术前均取俯

卧位,胸部和腹股沟处垫软枕,腹部悬空,在C臂机透视下定位骨折椎体,并于体表标记穿刺点,嘱患者抓住床头,一助手立于患者头侧,两手反持其腋窝处,一助手立于患者足侧,双手握住其双踝,两助手同时用力,逐渐进行牵引。至一定程度后,足侧助手逐渐将双下肢提起悬离床面,使脊柱得到充分牵引和后伸,当肌肉松弛、椎间隙及前纵韧带被拉开后,术者双手重叠,压于骨折后突部位,适当用力下压,借助前纵韧带的伸张力,将压缩之椎体拉开,同时后突畸形得以复平。再次C臂透视,显示复位满意。

2.3 治疗组 予PVP术治疗,术中予以改良穿刺路径。根据术前的MRI或CT判断椎体骨折线的具体位置^[9];如急性期椎体骨折线在MRI上表现为线状长T₁长T₂信号,CT可见椎体皮质裂口位置,以此可以具体确定骨折线走向;在C型臂X线机侧位视野下明确针尖方向,将穿刺针缓慢进针经椎弓根至骨折线处,见针尖位于椎体前1/3处,调制好骨水泥,先注入少量骨水泥2~2.5ml,及时在C型臂X线机下观察骨水泥填充、弥散、渗漏情况,并根据需要调整穿刺针斜面的位置和方向,待骨水泥进入拉丝期,再次缓慢、少量、多次注入骨水泥,以控制骨水泥走向,避免椎体前缘被突破。不断通过C型臂X线机正、侧位透视密切关注骨水泥的弥散程度,当其填充满意或出现骨水泥渗漏时,则立即停止注射。密切观察患者的各项监测指标变化情况以及双下肢的运动及感觉,尽量使骨水泥弥散至整个伤椎,待骨水泥硬化后退出工作套管。伤口局部用无菌棉球按压数分钟后未见明显渗血后予以无菌敷料覆盖,术毕。

2.4 对照组 予PVP术治疗,术中予以经典单侧穿刺路径。参照《实用骨科学》^[10]中的有关内容进行操作。常规皮肤消毒、铺巾,局部麻醉。患者俯卧位,腹部垫腰椎手术专用垫,C臂机透视定位伤椎,标记穿刺点,位于椎弓根外1.5~2.0cm(约两横指)。做一长约0.5cm横行切口,穿刺针外展30°~45°,C型臂X线机透视确认穿刺针侧位在椎板后缘时,正位在椎弓根外约0.5cm;侧位穿过椎体后缘时,正位保持刚达到椎弓根内侧缘。穿刺针到达距椎体前缘约1/3处时,正位透视穿刺针到达或稍过中线,置入工作套筒,C臂机监视下缓慢、

低压、少量、多次地注入拉丝期骨水泥,整个注入过程于C臂机下监视,当骨水泥充盈椎体接近后壁时,立刻停止推入,密切观察患者的各项监测指标变化情况以及双下肢的运动及感觉,尽量使骨水泥弥散至整个伤椎,待骨水泥硬化后退出工作套管。伤口局部用无菌棉球按压数分钟后未见明显渗血后予以无菌敷料覆盖,术毕^[10]。

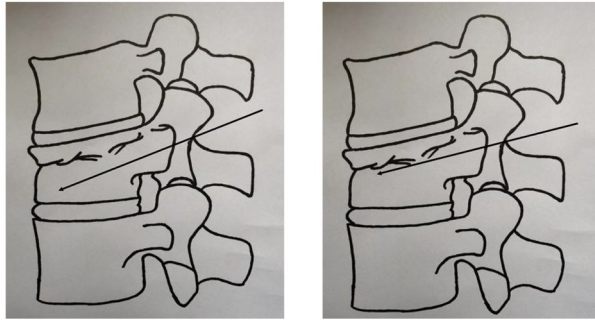


图1 经典穿刺路径示意图 图2 改良穿刺路径示意图

2.5 术后处理 术后6h内,所有患者应绝对卧床。在此期间,应每15min检查患者的生命体征以及患者双下肢感觉和运动功能,如疼痛持续加重或存在感觉及运动障碍应早期检查。术后第1天复查X线片、CT。术后定期换药,慎防伤口感染,所有患者均予以钙剂、骨化三醇以及双磷酸盐类药物抗骨质疏松治疗。

3 疗效观察

3.1 观察指标 1)疼痛程度。采用疼痛视觉模拟量表(VAS)评估患者入院时、术后第1天的疼痛程度。无痛/剧痛之间划一条长线(一般长为100mm),线上不作标记、数字或词语,以免影响评估结果。一端代表无痛,另一端代表剧痛,让患者在线上最能反应自己疼痛程度之处划一交叉线。分值越高,表示疼痛越明显^[11]。2)骨水泥在骨折线内弥散程度。术后侧位X线片、矢状位CT显示骨水泥未达到骨折线位置,或者正位X线片弥散至骨折线处但骨水泥在骨折线区域填充 $<1/2$,此时判定为骨水泥弥散不均匀;反之骨水泥在骨折线内弥散良好^[12]。3)骨水泥渗漏发生率。观察术中是否有骨水泥渗漏。术后X线片显示椎体外存在骨水泥,即为骨水泥渗漏^[13]。4)椎体高度恢复率。采用影像学进行评估。测量方法:以侧位X线片在术前、术后对伤椎前缘高度进行测量。恢复高度=术后高度-术前高度;丢失高度=临近正常椎体平均高度-

术前高度;椎体高度恢复率=恢复椎体高度/丢失椎体高度 $\times 100\%$ ^[14]。5)椎体Cobb角。于入院时、术后第1天进行测量和计算。采用文献[15]中的方法在标准椎体侧位X线片上于压缩椎体的上下终板各画一条直线,两线的交角称之为“局部矢状位面Cobb角”。

3.2 疗效标准 参照改良的MacNab评定标准^[16]对患者进行疗效评定。优:胸腰背部疼痛彻底改善,活动无受限,恢复原来的工作及生活;良:胸腰背部稍感疼痛,轻度活动受限,基本不影响正常工作及生活;可:胸腰背部疼痛有所改善,活动受限,但影响患者正常工作及生活;差:治疗前后无任何改变,甚至较之前加重。

3.3 统计学方法 采用SPSS 22.0统计软件进行数据分析,若数据满足正态性和方差齐性检验,组内前后比较采用配对t检验,组间比较采用成组t检验;不符合者,采用秩和检验。临床疗效、骨水泥在骨折线内弥散程度、术中骨水泥渗漏情况、椎体高度恢复率组间比较,采用 χ^2 检验。 $P < 0.05$ 表示差异有统计学意义。

3.4 治疗结果

3.4.1 2组临床疗效比较 优良率治疗组为83.33%,对照组为60.00%,2组比较,差异有统计学意义($P < 0.05$)。(见表1)

表1 2组临床疗效比较[例(%)]

组别	例数	优	良	可	差	优良
治疗组	30	7(23.33)	18(60.00)	5(16.67)	0	25(83.33)
对照组	30	3(10.00)	15(50.00)	12(40.00)	0	18(60.00)
χ^2 值						4.022
P值						0.017

3.4.2 2组治疗前后VAS评分比较 2组VAS评分治疗前后组内比较及治疗后组间及差值比较,差异均有统计学意义($P < 0.01$)。(见表2)

表2 2组治疗前后VAS评分比较($\bar{x} \pm s$,分)

组别	例数	治疗前	治疗后	差值	t值	P值
治疗组	30	7.50 \pm 0.97	2.20 \pm 0.85	5.22 \pm 1.72	20.474	0.025
对照组	30	7.50 \pm 0.90	2.93 \pm 0.94	4.34 \pm 1.81	17.784	0.018
t值		0.00	-2.894	1.27		
P值		1.0	<0.01	<0.01		

3.4.3 2组骨水泥在骨折线内弥散程度比较 2组骨水泥在骨折线内弥散程度比较,差异有统计学意义($P < 0.05$)。(见表3)

表3 2组骨水泥在骨折线内弥散程度比较[例(%)]

组别	例数	良好	不均匀
治疗组	30	24(80.00)	6(20.00)
对照组	30	17(56.67)	13(43.33)
χ^2		62.00	55.34
P值		<0.05	<0.05

3.4.4 2组术中骨水泥渗漏发生率比较 术中治疗组出现3例骨水泥渗漏,发生率为10.00%,对照组出现5例,发生率为16.67%,2组比较,差异有统计学意义($\chi^2=60.00, P<0.05$)。

3.4.5 2组椎体高度恢复率比较 椎体高度恢复率治疗组为(38.91±10.24)%,对照组为(36.66±9.79)%,2组比较,差异无统计学意义($t=0.83, P>0.05$)。

3.4.6 2组治疗前后椎体 Cobb 角比较 2组治疗前后椎体 Cobb 角比较,差异有统计学意义($P<0.01$),但治疗后2组组间及差值比较,差异无统计学意义($P>0.05$)。(见表4)

表4 2组治疗前后椎体 Cobb 角比较($\bar{x}\pm s, ^\circ$)

组别	例数	治疗前	治疗后	差值	t值	P值
治疗组	30	20.35±3.10	5.73±1.48	15.36±1.27	24.042	<0.01
对照组	30	20.17±2.81	5.93±1.55	14.87±2.21	21.442	<0.01
t值		0.16	-0.555	0.22		
P值		0.874	0.583	0.768		

4 讨 论

骨质疏松性胸腰椎压缩性骨折是因骨质疏松症造成椎体强度、密度降低,加之外力作用而引起椎体压缩所致,可导致患者发生脊柱后凸、高度丢失,若不及时治疗,随着病情发展可诱发瘫痪、静脉血栓等并发症,严重威胁患者的生命安全^[17]。保守治疗效果不佳,治疗周期长,并发症较多,PVP术已经成为临床治疗OVCF病的一项重要且有效的方法,使用得当的情况下可快速缓解患者临床症状并起到立竿见影的优良功效,对迅速恢复患者病变椎体的高度与强度、降低患者长期卧床并发症发生率及病死率均有积极作用^[18-19]。虽然其止痛机制尚不明确,但多数学者认为与骨水泥对椎体内微骨折的完全固定有关。大致与以下几个原因有关:1)聚甲基丙烯酸甲酯(PMMA)注入聚合时发出的热量可使周围组织中神经末梢坏死;2)骨水泥注入椎体时导致椎体内压力升高,局部组织缺血坏死;3)PMMA单体毒性也可造成局部组织坏死及神经敏感性

下降;4)PMMA注入固定骨折后使脊柱稳定性加强,应力降低也可能缓解疼痛^[20]。

本研究结果显示,2组治疗后疼痛迅速缓解,VAS评分明显下降,且治疗组在降低VAS评分方面优于对照组。而PVP术的疗效亦与骨水泥在骨折线内弥散程度有关,原因可能是骨水泥充分弥散在骨折线中,对断裂的骨小梁起到了支撑固定作用,通过对受伤椎体骨小梁微骨折的粘连、铆接作用,稳定椎体,减少骨折的微动及对感觉神经末梢的刺激,从而减轻疼痛。而弥散不均匀的患者,骨折端仍存在微动,刺激了感觉末梢神经,故疗效相对较差^[21]。

为使骨水泥在骨折线内良好弥散,应根据手术前的影像学表现确定骨折线位置,在手术过程中可将一条管道放置于骨折线下方,使骨水泥更易向骨折线内弥散^[22]。经典单侧穿刺入路为了追求更好的骨水泥弥散,扩大弥散范围,注射后期部分需加大注射压力,这可能导致骨水泥渗漏率加大^[23]。改良穿刺路径可将针尖直接穿至骨折线处,先小剂量注入骨水泥至骨折线处,由于椎体内的温度高于穿刺针管,所以椎体内的骨水泥能更快凝固,可迅速闭合骨折线,阻断骨水泥渗漏的路径,待骨水泥进入拉丝期,再继续在C型臂X线机透视下缓慢注入骨水泥,并观察骨水泥填充、分散情况,以调整骨水泥注入速度。因此,改良穿刺路径既有利于骨水泥在骨折线处的弥散,又能最大程度防止骨水泥渗漏。

中医学治疗胸腰椎骨折具有丰富的经验,过伸复位法是治疗胸腰椎骨折的传统手法,最早记载于明代王肯堂的《证治准绳·疡医》中。研究表明,过伸手法复位可以部分恢复伤椎的高度、矫正脊柱后凸畸形^[24],其原理在于椎体压缩性骨折通常为屈曲暴力所致,骨折一般以前中柱压缩为主,复位时由于体位的改变,脊柱最大程度地伸展,前纵韧带被拉紧,再加上手法的反复冲压,更加促进前纵韧带的拉伸,消除相邻椎体对病椎的压迫,促进骨折部位的复位,恢复病椎的基本高度,减轻脊柱后凸畸形,使Cobb角最大程度的得到恢复,并在骨水泥凝固后稳定复位后的状态^[25]。

综上所述,过伸按压手法后PVP术中予经典穿刺路径和改良穿刺路径均可明显缓解OVCF所致的

疼痛、改善生活及工作能力、恢复伤椎形态,但改良穿刺路径在降低VAS评分方面较经典穿刺路径更具有优势,且其骨水泥在骨折线内弥散良好程度优于经典穿刺路径、骨水泥渗漏率低于经典穿刺路径。因此,改良穿刺路径PVP术治疗OVCF疗效更加确切,是一种安全、有效的方法,值得临床推广及应用。

参考文献

- [1] 周照华. 经皮椎体成形术治疗骨质疏松性胸腰椎骨折的临床体会[J]. 山东医学高等专科学校学报, 2022, 44(3): 234-235.
- [2] 马航展, 马金火, 褚学远, 等. 单侧入路椎体成形术治疗骨质疏松性胸腰椎骨折[J]. 中国矫形外科杂志, 2019, 27(12): 1068-1072.
- [3] 万里甫, 王海峰. 单侧与双侧入路PVP治疗骨质疏松性胸腰椎压缩性骨折的临床疗效比较[J]. 颈腰痛杂志, 2018, 39(4): 451-454.
- [4] 谢胜荣, 董迎春, 王艳, 等. 不同穿刺入路经皮椎体成形术治疗骨质疏松性椎体压缩性骨折的疗效对比[J]. 脊柱外科杂志, 2020, 18(4): 227-231.
- [5] 高伟杰, 胡伟. 骨水泥在椎体骨折线内弥散状况对PVP疗效影响的研究[J]. 中国医药科学, 2015, 5(24): 201-203, 206.
- [6] TOME-BERMEJO F, PINERA AR, DURAN-ÁLV C, et al. Identification of risk factors for the occurrence of cement leakage during percutaneous vertebroplasty for painful osteoporotic or malignant vertebral fracture[J]. Spine, 2014, 39(11): E693-E700.
- [7] MATSUURA M, FUJIMOTO Y, YAMADA K, et al. Percutaneous vertebroplasty versus balloon kyphoplasty for osteoporotic vertebral fracture with intravertebral cleft[J]. The Spine Journal, 2014, 11(14): S123.
- [8] 邱贵兴, 裴福兴, 胡侦明, 等. 中国骨质疏松性骨折诊疗指南(骨质疏松性骨折诊断及治疗原则)[J]. 中华骨与关节外科杂志, 2015, 8(5): 371-374.
- [9] 江晓兵, 莫凌, 梁德, 等. 骨水泥在椎体骨折线内弥散情况对椎体成形术治疗效果的影响[J]. 中国脊柱脊髓杂志, 2014, 11(2): 144-149.
- [10] 胥少汀, 葛宝丰, 徐印坎, 等. 实用骨科学[M]. 4版. 北京: 人民军医出版社, 2012: 1971. 1982.
- [11] 严广斌. 视觉模拟评分法[J]. 中华关节外科杂志: 电子版, 2014, 17(2): 273.
- [12] 陈晓斌, 任继鑫, 张建政, 等. 经皮椎体成形术中骨水泥相对于骨折椎体的位置对患者术后疼痛的影响[J]. 解放军医药杂志, 2013, 25(5): 41-43.
- [13] 朱思远. 椎体成形术中骨水泥渗漏危险因素的回溯性分析[D]. 广州: 南方医科大学, 2016.
- [14] HANSEN EJ, SIMONY A, CARREON L, et al. Rate of unsuspected malignancy in patients with vertebral compression fracture undergoing percutaneous vertebroplasty [J]. Spine (Phila Pa 1976), 2016, 41(6): 549-552.
- [15] PHILLIPS FM, HOE, CAMPBELLHUPP M, et al. Early radiographic and clinical results of balloon kyphoplasty for the treatment of osteoporotic vertebral compression fractures [J]. Spine, 2003, 28(19): 2265-7.
- [16] MACNAB I. Negative disc exploration. An analysis of the causes of nerve-root involvement in sixty-eight patients [J]. J Bone Joint Surg, 1971, 53(5): 891-903.
- [17] 杨小彬, 贺宝荣, 郝定均, 等. 单双侧经皮椎体后凸成形术治疗胸腰段骨质疏松性椎体压缩骨折的疗效比较[J]. 中华创伤杂志, 2019, 35(12): 1060-1067.
- [18] 简绍锋, 周兴茂, 吴俊哲. 改良经皮椎体成形术与传统经皮椎体成形术治疗上胸椎骨质疏松性椎体压缩骨折的临床效果对比[J]. 中外医学研究, 2022, 20(27): 35-38.
- [19] 李锋涛, 贺西京. 经皮椎体成形术临床治疗的优势以及有待研究的问题[J]. 中国骨伤, 2020, 33(9): 793-796.
- [20] 王晶, 李贵涛, 孙涛涛, 等. 经皮椎体成形术治疗骨质疏松性椎体压缩骨折疼痛疗效分析[J]. 国际骨科学杂志, 2012, 33(6): 410-412.
- [21] 何奇龙, 陈荣彬, 李勇. 骨水泥的弥散情况对经皮椎体成形的疗效影响[J]. 中国中医骨伤科杂志, 2018, 26(6): 55-59.
- [22] 高伟杰, 胡伟. 骨水泥在椎体骨折线内弥散状况对PVP疗效影响的研究[J]. 中国医药科学, 2015, 5(24): 201-203.
- [23] 王庆贤, 宋朝晖, 张英泽, 等. 椎体生物力学研究进展[J]. 中华解剖与临床杂志, 2001, 6(2): 118-119.
- [24] 韦祖龙, 黄顺勇, 覃盛明, 等. 手法复位结合经皮椎体成形术治疗老年骨质疏松新鲜性胸腰椎骨折的临床观察[J]. 广西医科大学学报, 2015, 32(4): 654-656.
- [25] 冯晶, 夏平, 肖少雄. 体位加手法复位结合经皮椎体成形术治疗老年骨质疏松性椎体压缩骨折的临床观察[J]. 中国中西医结合杂志, 2012, 32(10): 1350-1353.

(收稿日期: 2023-02-15)

[编辑: 徐霜俐]